四川大学学报（医学版）
J Sichuan Univ (Med Sci Edi)　2013；44(4)：536－539

聚乙二醇修饰对苦瓜核糖体失活蛋白的肝细胞毒性影响*

金家贵[1]，孟延发[2]，郭　卫[3]，郑崛村[1]，沈富兵[1△]

1.成都医学院 检验医学院（成都 610083）；2.四川大学 生命科学院（成都 610064）；
3.国家(成都)中药安全性评价中心（成都 610041）

【摘要】 目的　探讨聚乙二醇(PEG)修饰对α型苦瓜核糖体失活蛋白(α-momorcharin，α-MMC)的大鼠肝细胞毒性的影响。**方法**　将SD大鼠随机分为生理盐水阴性对照组，α-MMC高、中、低剂量组(蛋白含量分别为6.25、2.08、0.70 mg/kg)和PEG修饰后的α-MMC-PEG高、中、低剂量组(蛋白含量相同)，每组24只，隔日经尾静脉注射给药一次，连续28 d，停药后恢复14 d，观测动物的一般状况，并分别在给药期末和恢复期末进行肝功能和肝组织病理学检查。**结果**　在给药第28 d，与生理盐水阴性对照组比较，α-MMC高、中剂量组有明显的肝功能异常，如血清白蛋白(ALB)含量降低，血清球蛋白(GLB)增加，A/G比值降低，谷草转氨酶(AST)、总胆红素(BIL)和胆固醇(CHO)增加；HE染色可见弥散性肝细胞水肿、变性，炎性细胞浸润，甚至点状坏死。与α-MMC不同，经PEG修饰后的α-MMC-PEG各组的毒性则明显减轻，其高剂量组肝功损害指标及病理改变仅与α-MMC低剂量组接近，而中剂量和低剂量组与阴性对照组一致。**结论**　PEG修饰能够明显降低α-MMC对大鼠的肝细胞毒性。

【关键词】　α型苦瓜核糖体失活蛋白　PEG修饰　肝细胞毒性

Effect of PEGylation of α-Momorcharin against Its Hepatotoxicity in Rats

JIN Jia-gui[1], *MENG Yan-fa*[2], *GUO Wei*[3], *ZHENG Jue-cun*[1], *SHEN Fu-bing*[1△]. 1. *School of Medical Laboratory Science*, *Chengdu Medical College*, Chengdu 610083, China; 2. *College of Life Science*, *Sichuan University*, Chengdu 610064, China; 3. *National Chengdu Center for Safety Evaluation of Drugs*, *West China Hospital*, *Sichuan University*, Chengdu 610041, China

△ Corresponding author, E-mail: Shenfubing@163.com

【Abstact】 Objective　To explore the effect of PEGylation of α-Momorcharin (α-MMC), one of ribosome-inactivating proteins from bitter melon seed, against its hepatotoxicity in rats. **Methods**　SD rats were randomized into NS group, α-MMC treated groups, and α-MMC-PEG treated groups. The doses of α-MMC and α-MMC-PEG were high, middle, and low dose(6.25, 2.08, 0.70 mg/kg). The rats were given different dose of α-MMC, or α-MMC-PEG via caudal vein every other day for consecutive 28 days and then left for 14 days recovery. The general condition of animals was observed, blood and liver samples were collected for liver function study and pathological examination on day 28 after initiation of administration and on day 14 after withdrawal. **Results**　On day 28 after initiation of administration, the liver function damages were found in high-dose and middle-dose of α-MMC treated groups, such as the decreasing of ALB, increasing of GLB, A/G ratio decreasing and the dose-dependant increasing of AST, BIL and CHO. The pathological changes of hepatotoxicity were also observed in these two groups, including the massive hepatocyte, swelling degeneration, inflammatory cell infiltration, congestion and diffusive necrosis. However, the liver function and pathological changes in α-MMC-PEG treated groups were better than those in α-MMC treated groups. **Conclusion**　PEGylation could reduce the hepatotoxicity of α-MMC to rats.

【Key words】　α-Momorcharin　PEGylation　Rat hepatotoxicity

苦瓜核糖体失活蛋白(ribosome-inactivating proteins，RIP)是从苦瓜籽中分离出来的一组具有核糖体失活功能的植物蛋白，属于Ⅰ型RIP。苦瓜RIP亚型众多，包含了α-苦瓜素(α-momorcharin，α-MMC)、β-苦瓜素(β-momorcharin)、δ-苦瓜素(δ-momorcharin)、γ-苦瓜素(γ-momorcharin)和MAP30(momordica anti-HIV protein of 30 kD)等，其中，α-MMC的含量最为丰富。苦瓜RIP具有抗生育、降血糖以及抗肿瘤、抗病毒和免疫调节等药理作用，特别是其尚具有抗艾滋病的作用，受到了不少学者的关注[1]。但由于苦瓜RIP为植物源蛋白，具

* 四川省教育厅资助科研项目(09ZC084，08ZA096)资助

△ 通讯作者，E-mail：Shenfubing@163.com

有较强的免疫原性，在体内应用时会产生大量的中和抗体及特异性 IgE，从而降低药效，降低半衰期，并诱发严重的过敏反应[2]。同时，由于苦瓜 RIP 具有 N 糖苷酶活性，在体外可以水解大鼠肝细胞 rRNA 茎环结构上 A4324 或 G4323 特定位点的糖苷键，从而引起核糖体失活。苦瓜 RIP 如果体内使用，一旦其通过某种途径进入细胞内，也可以通过核糖体失活而抑制细胞蛋白质合成，导致细胞凋亡和坏死。我们前期实验证实，苦瓜 RIP 体内应用有明显的肝脏毒性，可导致肝功异常并出现弥漫性肝细胞坏死[3]。由此可见，苦瓜 RIP 的毒副作用是其临床应用的障碍。

为了降低苦瓜 RIP 的毒性，我们采用蛋白质聚乙二醇(PEG)化修饰技术，将从苦瓜籽中分离出来的 α-MMC 用 PEG 进行修饰，得到了 α-MMC-PEG，并已证实，PEG 修饰后，苦瓜 RIP 的免疫原性和过敏反应得到了明显的改善[4-6]。本实验将通过大鼠长期毒性实验，观察 PEG 修饰能否降低其肝细胞毒性。

1　材料与方法

1.1　供试品

1.1.1　α-MMC　按照 Li 等[5]和 Bian 等[6]报道的方法制备 α-MMC。主要步骤为：将苦瓜籽粉碎，加入乙酸，搅拌抽提 2 h，离心后向上清液中加固体硫酸铵至 90%饱和度，搅拌 1 h，静置 2 h，然后离心，收集沉淀，溶于磷酸缓冲液，得粗提液。粗提液用高效高载量 DEAE-sepharose XL 和 Affi-Gel 亲和层析二步纯化法纯化，分峰收集蛋白样品，透析 24 h，获得 α-MMC。

1.1.2　α-MMC-PEG　按照 Li 等[5]和 Bian 等[6]报道的方法制备 α-MMC-PEG。主要步骤为：将 PEG (PEG/α-MMC 质量比为 2∶1) 加入到 α-MMC 溶液中 (0.1 mol/L 硼酸盐缓冲剂，pH8.5)。反应混合液在 5～6 ℃中轻轻振荡 30 min，用 Sephacryl S100 层析柱(2 cm×100 cm)分离，获得 α-MMC-PEG。

1.2　动物

SPF 级 SD 大鼠，体质量 180～220 g，由北京维通利华实验动物技术有限公司提供，生产许可证号：SCXK(京)2006-0009。按 SPF 级动物饲养条件饲养。自由摄食，自由饮水。动物室温 21～25 ℃，光照 12 h 明，12 h 暗，相对湿度为 60%～75%。适应性喂养 1 周，动物健康可进行实验。

1.3　实验方法

取健康 SD 大鼠 168 只，随机分为 7 组，每组 24 只，雌雄各半。以前期的急性毒性实验获得的最大耐受量(MTD)6.25 mg/kg 作为 α-MMC 的高剂量组，中、低剂量组分别设为 2.08 mg/kg、0.70 mg/kg，α-MMC-PEG 的给药剂量取相同的蛋白含量，即高、中、低剂量组也分别为 6.25、2.08、0.70 mg/kg，给药体积皆为 0.2 mL/只。另设阴性对照组，每只动物每次给予 0.9%氯化钠注射液(NS)0.2 mL。给药频率为隔日给药 1 次，尾静脉注射，连续给药 28 d。停药恢复期为 14 d。

1.4　大体观察及称重

给药前观察动物的一般状况如外观体征、行为活动、腺体分泌、呼吸、粪便性状、生殖器、死亡等情况，并于给药前(0 d)，给药 7、14、21、28 d，恢复期 7 d及 14 d 称量动物体质量。

1.5　标本留取

末次给药后 24 h，每组随机各取 14 只，在戊巴比妥麻醉下进行大体剖检，进行生化及病理组织学检查；停药恢复性观察 14 d，取余下大鼠，以相同方法处理。

1.6　血液生化指标检测

取处死后大鼠血液，使用 BC-3000 血液分析仪(深圳迈瑞生物医疗电子股份有限公司)检测天冬氨酸转氨酶(AST)、丙氨酸转氨酶(ALT)、γ-谷氨酰转移酶(γ-GT)、肌酸磷酸激酶(CPK)、碱性磷酸酶(ALP)、尿素氮(BUN)、肌酐(CRE)、总蛋白(TP)、白蛋白(ALB)、血糖(GLU)、总胆固醇(CHO)、甘油三酯(TG)、总胆红素(TBIL)、直接胆红素(DBIL)、间接胆红素(IBIL)；使用 AVL9130 电解质分析仪(瑞士 AVL 公司)检测 K^+、Na^+、Cl^-。检测方法按说明书操作。

1.7　组织病理学检查

取大鼠肝脏、肾脏、脾脏、胰脏、肺脏、心脏等主要脏器制作病理切片和 HE 染色，进行组织病理学观察。

1.8　统计学方法

多组间比较采用方差分析，两两比较采用 t 检验，$\alpha=0.05$。

2　结果

2.1　各剂量组大鼠的一般状况

α-MMC 高剂量组动物在给药 1 周后逐渐出现活动减少、纳差，3 周后动物反应迟钝、竖毛，实验结

束前动物萎靡不振,不进食,并于恢复期中有 2 只死亡;中剂量组动物在给药 2 周后有纳差、竖毛等中毒现象,停药恢复期有 1 只死亡;低剂量组无明显不良反应。PEG-α-MMC 高剂量组动物只有少部分动物在给药 3 周后出现活动减少、纳差等反应,α-MMC-PEG 中、低剂量组及阴性对照组无明显异常表现。

2.2 各剂量组大鼠的体质量变化

α-MMC 高剂量和中剂量组在给药期第 14 d 开始分别有自身体质量减低表现,与 NS 组比较差异有统计学意义($P<0.05$),高剂量组更为明显;进入恢复期后,体质量有所恢复。α-MMC-PEG 高剂量组动物只在实验终期呈现自身体质量减低,与同剂量的 α-MMC 组比较差异有统计学意义($P<0.05$)。见表 1。

表 1 给药期和恢复期的大鼠体质量($\bar{x}\pm s$,g)

Table 1 The average body weight of rats in every dosage group on the administer period and recovery period ($\bar{x}\pm s$, g)

Group	Administer period (n=24)					Recovery period (n=10)	
	0 d	7 d	14 d	21 d	28 d	7 d	14 d
NS	202.18±9.35	216.22±10.31	247.49±21.35	281.44±22.64	317.42±28.58	355.71±27.34	402.29±32.51
α-MMC (6.25 mg/kg)	204.38±14.57	210.31±15.21	200.49±16.37*	185.67±21.54*	171.66±23.01*	192.31±22.16*	212.56±28.52*
α-MMC (2.08 mg/kg)	201.21±9.46	214.37±11.27	211.50±16.34*	203.38±19.92*	192.43±21.67*	210.34±22.74*	229.41±26.55*
α-MMC (0.70 mg/kg)	204.31±10.28	217.34±14.24	239.84±14.37	264.72±20.43	285.01±21.23*	311.46±27.45	333.67±31.42*
α-MMC-PEG (6.25 mg/kg)	201.38±11.88	215.34±9.57	234.95±13.47	275.15±18.72	267.64±21.20*,△	304.73±24.57△	328.57±24.50*,△
α-MMC-PEG (2.08 mg/kg)	198.92±9.16	219.38±12.37	257.34±16.48	287.16±18.57	328.32±21.64△	371.66±19.24△	414.47±21.57△
α-MMC-PEG (0.70 mg/kg)	200.34±12.44	217.34±10.60	247.11±14.55	288.67±18.73	308.37±25.78△	367.17±31.17△	420.46±36.45△

* $P<0.05$, vs. NS group; △ $P<0.05$, vs. the same dose group of α-MMC

2.3 各剂量组大鼠的血液生化结果

实验动物的血液生化指标改变主要表现在肝功能指标上,如 α-MMC 各剂量组都有不同程度的肝功指标改变,如 ALB、血清球蛋白(GLB)、AST、BIL 和 CHO,它们同阴性对照组比较差异均有统计学意义($P<0.05$)。但经 PEG 修饰后,有肝功明显异常的只是 α-MMC-PEG 高剂量组,但其异常程度略好于 α-MMC 高剂量组,中剂量和低剂量则没有明显异常。见表 2。恢复 14 d 后各组大鼠的肝功能检测结果与给药期第 28 d 相似,故未附数据。

表 2 给药期第 28 d 的大鼠肝功能指标($\bar{x}\pm s$)

Table 2 The liver function index of rats in the twenty-eighth day of administer period ($\bar{x}\pm s$)

Liver function index	NS	α-MMC (6.25 mg/kg)	α-MMC (2.08 mg/kg)	α-MMC (0.70 mg/kg)	α-MMC-PEG (6.25 mg/kg)	α-MMC-PEG (2.08 mg/kg)	α-MMC-PEG (0.70 mg/kg)
TP (g/L)	68.91±3.22	69.44±2.07	72.76±2.18	70.87±2.45	63.64±3.95	65.32±3.11	67.64±4.25
ALB (g/L)	39.56±2.04	27.85±1.79*	35.05±2.26	37.37±1.03	25.12±1.88*	35.99±1.93	35.61±2.72
GLB (g/L)	29.35±1.02	41.43±1.19*	38.20±1.54*	33.50±1.12	38.52±2.18*,△	29.33±2.02	32.03±2.61
A/G	1.35±1.22	0.68±0.04*	0.90±0.06*	1.12±0.10	0.65±0.03*	1.23±0.11△	1.11±0.24
AST (U/L)	82.22±19.06	171.15±22.17*	141.16±31.26*	91.82±21.49	152.68±26.01*	92.02±23.23△	85.70±9.12
ALT (U/L)	36.53±5.91	40.45±4.21	44.20±4.38	38.25±4.54	27.70±3.76	44.10±4.78	33.20±5.13
γ-GT (U/L)	43.52±4.35	51.28±5.82	52.79±6.50	46.27±4.46	49.78±6.34	46.56±4.57	51.34±5.13
CPK (U/L)	302.50±48.25	309.03±51.37	258.50±55.34	261.75±47.28	252.05±43.21	255.50±50.23	277.04±47.89
ALP (U/L)	167.05±34.82	176.80±41.22	163.58±46.37	156.03±40.01	158.10±51.26	140.60±52.82	177.55±43.64
GLU (mmol/L)	7.35±0.64	7.14±0.58	8.01±0.71	8.17±0.56	7.61±0.65	7.26±0.72	8.21±0.58
TBIL (μmol/L)	1.88±0.21	2.61±0.32*	2.42±0.28*	1.77±0.30	1.97±0.41△	1.56±0.27△	1.81±0.24
DBIL (μmol/L)	0.62±0.12	0.75±0.08	0.53±0.08	0.79±0.11	0.49±0.09	0.54±0.12	0.54±0.14
IBIL (μmol/L)	1.26±0.14	1.86±0.28	1.24±0.13	1.63±0.22	1.48±0.32	1.02±0.18	1.27±0.38
CHO (mmol/L)	1.01±0.21	1.36±0.14*	1.37±0.19*	1.42±0.12*	1.64±0.45*	1.27±0.21	1.07±0.30△

* $P<0.05$, vs. NS group. △ $P<0.05$, vs. the same dose group of α-MMC. TP: Total protein; ALB: Albumin; GLB: Globulin; A/G: Albumin/globulin; AST: Aspertate aminotransferase; ALT: Alanine aminotransferase; γ-GT: γ-glutamy transpeptidase; CPK: Creatine phosphate kinase; ALP: Alkaline phosphatase; GLU: Glucose; TBIL: Total bilirubin; DBIL: Direct bilirubin; IBIL: Indirect bilirubin; CHO: Cholesterol

2.4 组织病理学结果

主要脏器的组织病理学病变主要出现在肝脏。剖检大体观察可见:α-MMC 高、中剂量组的肝脏质地变硬、肿大,颜色灰白;α-MMC 低剂量组和 α-MMC-PEG 高剂量组的肝脏质地柔软、颜色暗红、略有肿大;α-MMC-PEG 中、低剂量组和阴性对照组表面光滑,颜色暗红,质地柔软。HE 染色的镜检可见:α-MMC 高、中剂量组可见多区域肝细胞水肿变性、炎细胞浸润、血管内淤血,并且呈现出弥漫性的点状坏死;α-MMC 低剂量组和 α-MMC-PEG 高剂量组则可见部分肝细胞水肿和少许的点状坏死等病理改变;α-MMC-PEG 中、低剂量组同阴性对照组一样,肝组织结构正常,肝细胞排列整齐,无明显异常改变。见图 1、图 2。

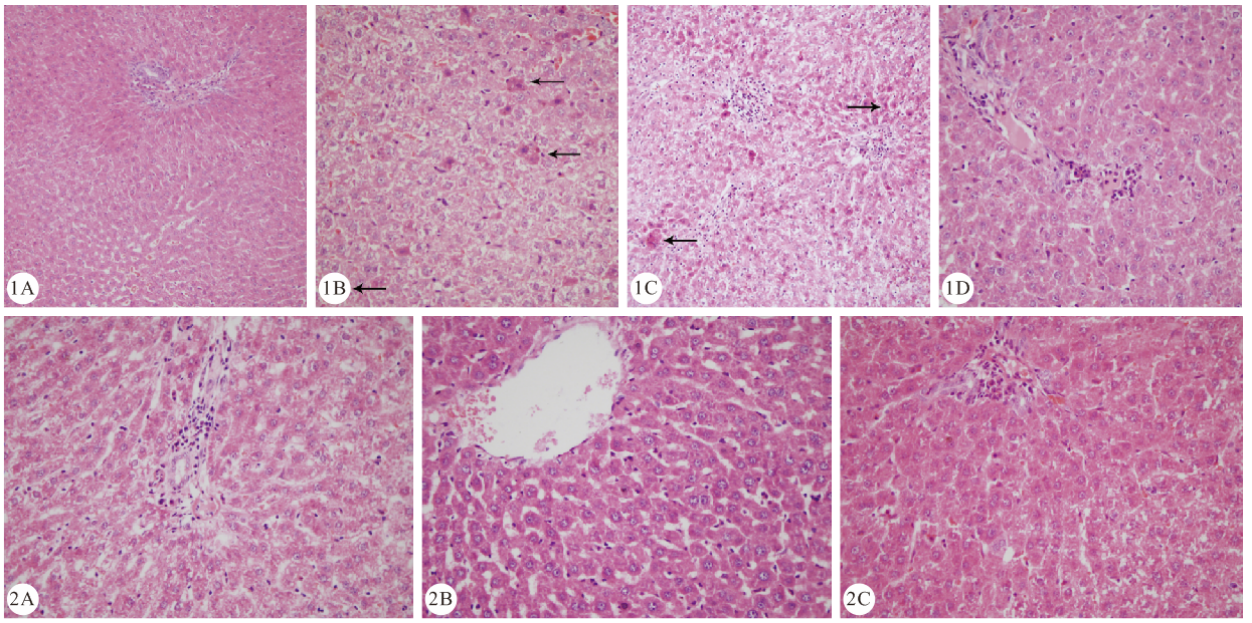

图 1　α-MMC 各剂量组大鼠的肝脏组织学图片。HE　×400

Fig 1　Pathologic characteristics of liver observed by optical microscope in α-MMC administered groups (→: cellular necrosis). HE　×400

图 2　α-MMC-PEG 各剂量组大鼠的肝脏组织学图片。HE　×400

Fig 2　Pathologic characteristics of liver observed by optical microscope in α-MMC-PEG administered groups. HE　×400

1A: NS group; 2A, 1B: High dose group; 2B, 1C: Middle group; 2C, 1D: Low dose group

3　讨论

由于 α-MMC 具有明显的免疫原性、免疫毒性和肝细胞毒性[4]，对其进行 PEG 修饰是其应用于体内抗肿瘤和抗病毒的可能途径之一。PEG 是一种亲水、不带电荷的线性大分子，具有良好的生物相容性和血液相容性，目前已有多种蛋白类药物使用 PEG 进行修饰，以增加药物的稳定性，延长体内代谢半衰期，并能降低蛋白的免疫原性和毒副作用[7,8]。我们早期的实验已观察到了 PEG 修饰后其免疫原性和免疫毒性得到了明显地改善[5,6,9]，而本实验就是要通过大鼠长期毒性实验观察其肝脏毒性是否也能有所降低。

本研究发现，修饰前的 α-MMC 有较明显的一般中毒症状，特别是高、中剂量组，动物的食欲减退，体质量也逐渐减轻，肝功能明显异常，并有肝细胞点状坏死的病理表现；而修饰后的 α-MMC-PEG 一般中毒症状、体质量减轻以及肝功能异常等表现明显好于同剂量的 α-MMC 组，组织病理学也有相似的表现。肝功能异常引起食欲障碍，并导致了体质量的减轻，而同剂量下 α-MMC-PEG 组的动物肝细胞损伤小，其体质量减轻也较少，甚至没有减轻。这充分体现了 PEG 修饰降低药物肝细胞毒性的作用。

α-MMC 是植物毒素，其抗肿瘤的机理是由于其能特异进入肿瘤细胞发挥核糖体失活作用而杀伤肿瘤。有文献显示，同样是Ⅰ型 RIP 的天花粉蛋白在体内使用后能够通过受体进入肿瘤细胞，并引起细胞毒性[10,11]，这种受体为低密度脂蛋白受体相关蛋白（lipoprotein receptor-related protein，LRP），LRP 是一种内吞性受体，能识别多种配体，如 Apo E 残粒脂蛋白、蛋白酶和蛋白酶抑制剂复合物、毒素等，主要分布于肝脏、大脑和胎盘等组织，以肝实质细胞中含量最丰富[12]。因此，α-MMC 进入体内后可能会通过与肝细胞膜的 LRP 结合并被导入细胞中，从而导致了对肝细胞的损伤。

PEG 修饰 α-MMC 后，其 PEG 糖链不仅可以遮盖 α-MMC 蛋白分子上的抗原表位，降低其免疫毒性，α-MMC 蛋白上的 LRP 受体结合位点也同样会被覆盖。这样，α-MMC 同肝细胞受体的结合因受到阻碍而不能进入细胞，肝细胞毒性自然就会得到改善。

但 PEG 修饰也有缺陷，如 PEG 在遮蔽蛋白表面的抗原表位或毒性位点的同时，其药物的活性位点也同样会被覆盖，我们已发现其体外抗肿瘤活性要降低 30%～50%[5,6]，因此，这种“全面掩盖”并不能真正解决其临床应用问题。较好的办法是在明确 α-MMC 的受体结合部位之后，通过基因工程去除该位点，然后与人源化肿瘤特异性抗 （下转第 544 页）

outcome: how to optimize success? Curr Opin Obstet Gynecol, 2007;19(3):207-214.
3 Robinson JK, Colimon LM, Isaacson KB. Postoperative adhesiolysis therapy for intrauterine adhesions (Asherman's syndrome). Fertil Steril,2008;90(2):409-414.
4 Hynes RO. The extracellular matrix: not just pretty fibrils. Science,2009;326(5957):1216-1219.
5 Mariasegaram M, Tesch GH, Verhardt S, *et al*. Lefty antagonises TGF-β1 induced epithelial-mesenchymal transition in tubular epithelial cells. Biochem Biophys Res Commun, 2010;393(4):855-859.
6 Hinz B. Tissue stiffness, latent TGF-β1 activation, and mechanical signal transduction: implications for the pathogenesis and treatment of fibrosis. Curr Rheumatol Rep, 2009;11(2):120-126.
7 Wgster D, Zhu C, Bjrck HM, *et al*. Effects of PDGF-C and PDGF-D on monocyte migration and MMP-2 and MMP-9 expression. Atherosclerosis,2009;202(2):415-423.
8 张玉珍主编. 中医妇科学. 第 7 版. 北京:中国中医药出版社, 2004:87-91.
9 Thomson AJ, Abbott JA, Kingston A, *et al*. Fluoroscopically guided synechiolysis for patients with Asherman's syndrome: menstrual and fertility outcomes. Fertil Steril, 2007; 87(2): 405-410.
10 Yu D, Li TC, Xia E, *et al*. Factors affecting reproductive outcome of hysteroscopic adhesiolysis for Asherman's syndrome. Fertil Steril,2008;89(3):715-724.
11 Pabuccu R, Onalan G, Kaya C, *et al*. Efficiency and pregnancy outcome of serial intrauterine device-guided hysteroscopic adhesiolysis of intrauterine synechiae. Fertil Steril, 2008; 90(5):1973-1977.
12 Trappmann B, Gautrot JE, Connelly JT, *et al*. Extracellular-matrix tethering regulates stem-cell fate. Nat Mater, 2012; 11(7):642-649.
13 Tashiro Y, Nishida C, Sato-Kusubata K, *et al*. Inhibition of PAI-1 induces neutrophil-driven neoangiogenesis and promotes tissue regeneration via production of angiocrine factors in mice. Blood,2012;119(26):6382-6393.
14 Aucella F, Margaglione M, Vigilante M, *et al*. PAI-1 4G/5G and ACE I/D gene polymorphisms and the occurrence of myocardial infarction in patients on intermittent dialysis. Nephrol Dial Transplant,2003;18(6):1142-1146.
15 Meltzer ME, Lisman T, de Groot PG, *et al*. Venous thrombosis risk associated with plasma hypofibrinolysis is explained by elevated plasma levels of TAFI and PAI-1. Blood, 2010;116(1):113-121.
16 Paolillo R, Iovene M, Romano CC, *et al*. Induction of VEGF and MMP-9 expression by toll-like receptor 2/4 in human endothelial cells infected with Chlamydia pneumoniae. Int J Immunopathol Pharmacol,2012;25(2):377-386.

(2012-12-28 收稿,2013-04-16 修回)
编辑 余 琳

(上接第 539 页)

体结合,从而制备成高效低毒的新型抗肿瘤药物。

本研究主要通过血清酶类的测定来反映肝细胞的损伤和损伤程度,并由此显示 PEG 修饰对 α-MMC 肝细胞毒性的保护效果。实际上,反映肝细胞损伤的检验指标除了血清酶类以外还有血清铁和 F 抗原的测定。急性肝炎时,由于肝细胞坏死而导致铁从肝细胞中逸出,引起血清铁增高;而 F 抗原,一种存在于肝细胞中的 F 蛋白,在肝细胞损伤时也会溢出至血清中,致血清 F 抗原升高,在药物性肝损伤时反映更灵敏。因此,如果将 F 抗原的检测应用于本研究中,其价值会更大。

参 考 文 献

1 张建梅,李瓦里. 苦瓜的药理作用. 国外医药·植物药分册, 2006;21(5):195-198.
2 万 莉,孟延发,沈富兵等. 苦瓜籽 RIP 的免疫毒性研究. 四川大学学报(医学版),2009;40(60):1033-1037.
3 郑崛村,杨令召,孟延发等. α 苦瓜素对大鼠的长期毒性实验. 毒理学杂志,2011;25(1):85-87.
4 Meng Y, Liu B, Lei N, *et al*. Alpha-momorcharin possessing high immunogenicity, immunotoxicity and hepatotoxicity in SD rats. J Ethnopharmacol,2012;139(1):590-598.
5 Li ME, Chen YW, Liu ZY, *et al*. Anti-tumor activity and immunological modification of ribosome-inactivating protein (RIP) from Momordica charantia by covalent attachment of polyethylene glycol. Acta Bioch Bioph Sin, 2009; 41(9): 792-799.
6 Bian XX, Shen FB, Chen YW, *et al*. PEGylation of alpha-momorcharin: synthesis and characterization of novel anti-tumor conjugates with therapeutic potential. Biotechnol Lett, 2010;32(2):883-890.
7 Chapman AP. PEGylated antibodies and antibody fragments for improved therapy: a review. Adv Drug Del Rev, 2002; 54(4):531-545.
8 Duncan R. The dawning era of polymer therapeutics. Nat Rev Drug Discov,2003;2(5):347-360.
9 白竹梅,沈富兵,吴民泸等. 聚乙二醇修饰对苦瓜籽中 RIP 抗肿瘤活性及免疫学特性的影响. 华西药学杂志,2009;24(06): 565-568.
10 黄益玲,黄利鸣. 天花粉蛋白(TCS)的构效关系及进入细胞的途径. 时珍国医国药,2010;21(2):268-269.
11 Chan WY, Huang H, Tam SC. Receptor-mediated endocytosis of trichosanthin in choriocarcinoma cells. Toxicology,2003;186(2):191-203.
12 Zheng G, Baehinsky DR, Kovie IS, *et al*. Organ distribution in rats of two members of the low-density lipoprotein receptor gene family, gp330 and LRP/alpha 2MR, and the receptor-associated protein (RAP). J Histochem Cytochem, 1994; 42(4):531-536.

(2012-12-25 收稿,2013-04-12 修回)
编辑 吕 熙